Identification médico-légale d'un couple maudit : Adolf Hitler et Eva Braun

par
Xavier Riaud

Tout a été dit sur la mort de **Hitler** et d'**Eva Braun**. Tout et son contraire. L'objectif du présent article est de relater des faits qui ont abouti à l'identification médico-légale incontestable du dictateur et de sa compagne (Riaud, 2007).

Adolf Hitler (1889-1945)

De bien mauvaises dents…

Hitler (Stephenson, 2003) avait de très mauvaises dents et une mauvaise haleine. Avant la guerre, il a demandé à Blaschke, son dentiste, d'immobiliser ses dents avec un bridge. Il souhaitait que ce bridge soit en place pour de nombreuses années. Blaschke réalise dès lors un bridge métallique massif assez inhabituel et facile à reconnaître.

Fin de la guerre… Début de l'enquête…

Le 30 avril 1945, Hitler se suicide. Son corps est brûlé dans un cratère de bombe dans le jardin de la Chancellerie, près d'un hôpital, au milieu d'autres corps qui sont enterrés par la suite.
Jusqu'en 1954, malgré l'enquête de l'officier britannique Trevor-Roper, bien que sollicités par voie diplomatique, les Russes ne répondent à aucune question sur le sujet. Ce n'est que cette année-là, à la sortie de prison de Fritz Echtmann, le prothésiste dentaire de Blaschke (Lamendin, 2002),- il avait été interné en Russie pendant neuf années -, que le monde entier connaît le devenir exact du Führer et de sa femme. Le 15 octobre, Echtmann déclare qu'il a été arrêté par les services secrets russes, le 9 mai 1945 à sa maison de Berlin. La même année, libérée à son tour de prison, de retour de Russie, l'assistante de Blaschke, Käthe Heusermann (Kirchhof, 1987), atteste avoir été également arrêtée le 9 mai 1945.

Autopsies

Le corps du Führer n'a été retrouvé que le 3 mai 1945, par des agents du Smersh, organisme de renseignements de l'Armée Rouge. Le 8 mai, il a été emmené dans un hôpital de la banlieue berlinoise pour y être autopsié. Le 9 mai, les prothèses dentaires trouvées sur le cadavre sont présentées à l'assistante du dentiste personnel de Hitler (Lamendin, 2002) et au mécanicien dentaire qui les avait confectionnées. Echtmann (Keiser-Nielsen, 1992) se rappelle que les soviétiques lui ont montré une mâchoire inférieure incinérée avec deux bridges en or et un autre séparé en neuf pièces, toujours en or, issu du maxillaire. Sans conteste possible, il reconnaît son travail pour Hitler. Un bridge aurifié de quatre éléments lui est placé sous les yeux, semblable en tous points à celui de la mandibule que portait Eva Braun. En prison, il soumet un rapport supplémentaire de neuf pages sur le sujet.
Dans le même temps, l'assistante identifie les divers éléments de prothèses dentaires qui lui sont montrés.

Tous deux se souviennent parfaitement de la boîte rouge où étaient entreposés les restes de Hitler, et de la grande interprète blonde qui a permis le dialogue avec les Russes.
Ces deux déclarations sont publiées et malgré tout, le doute subsiste. La nécessité d'un rapport officiel, sans faille et aboutissant à une conclusion incontestable, et irréfutable, s'est très vite imposée d'elle-même.

Premières révélations publiques

En 1965, l'interprète blonde dont parlent Echtmann et Heusermann, Yelena Rzevskaya, publie un rapport intitulé *« Berlin mai 1945 »* dans une revue soviétique. Ce travail est publié sous la forme d'un livre et traduit dans de nombreuses langues, en 1967. Cet ouvrage raconte comment les Russes ont découvert treize corps calcinés dans les jardins de la Chancellerie, comment, dans les jours qui ont suivi, ils ont été autopsiés par une commission de cinq spécialistes sous la direction du lieutenant-colonel Faust Schkarawski à l'hôpital de champ russe n°496 de Berlin-Buch.
Dans l'après-midi du 8 mai, la commission remet une boîte rouge au Smersh. Celle-ci contient des os de la mâchoire et les bridges en or des corps n° 12 et 13, suspectés d'être ceux de Hitler et d'Eva Braun. Cette boîte est remise à l'interprète.
Le jour suivant, le Smersh part à la recherche de Hugo Blaschke, de son prothésiste dentaire et de l'assistante. A sa clinique de Kurfürstendamm, ils apprennent que le dentiste a quitté Berlin le 19 avril, sur les ordres du Führer pour Berchtesgaden. Ils parviennent tout de même à interpeller les deux autres.
Des informations ont été demandées à ces derniers sur le contenu de la boîte rouge mise devant eux. Tout ce qu'ils disent est aussitôt enregistré avant même qu'ils aient seulement examiné les restes humains.
Le 10 mai, le Smersh envoie son rapport à Moscou. Il conclue à l'identification certaine des restes des deux derniers corps, comme étant ceux d'Eva Braun (Keiser-Nielsen, 1992) et de Hitler. La boîte rouge et son contenu regagnent la capitale bolchévique de la même manière.

Lew Besymenski, journaliste russe

En 1966, Lew Besymenski, journaliste russe et attaché culturel de son pays en Allemagne de l'Ouest, publie un livre intitulé *« Der Tod des Adolf Hitler (La mort d'Adolf Hitler) »* qui est lui aussi traduit en plusieurs langues, dont le français, en 1969, aux Editions Plon. Dans cet ouvrage, apparaissent les mots du colonel Gorbushin, le directeur des services secrets russes et ceux du colonel Schkarawski, ainsi que ceux d'autres membres de la commission chargée de l'autopsie des corps. Y figurent également les retranscriptions complètes des séances d'autopsies des treize corps considérés. Enfin, les photographies des bridges désolidarisés y sont présentes. Pour la première fois, les experts dentaires de toutes nationalités peuvent constater sur la base de quels éléments post-mortem l'identification de Hitler a été effectuée. Seul ennui, c'est que le livre de Besymenski n'offre aucune perspective de comparaison avec des éléments ante-mortem. En effet, aucun élément du dossier dentaire du dictateur n'est seulement cité, pas plus que des reproductions de radiographies. Par conséquent, aucune vérification des résultats obtenus n'est rendue possible.

Le Pr Reidar Sognnaes mène l'enquête…

En 1971, le Dr Ferdinand Strøm d'Oslo se tourne vers le Dr Reidar Sognnaes, ancien doyen de l'Ecole dentaire de UCLA (**U**niversité de **C**alifornie, **L**os **A**ngeles). Strøm rappelle à Sognnaes que les Américains ont capturé Blaschke à Berchtesgaden vers novembre 1945. Un

rapport d'interrogatoire existe donc dans les archives militaires de Washington. Au vu du statut du Pr Sognnaes, peut-être ce dernier pourra-t-il accéder à de tels renseignements ?
Aussitôt, l'éminent praticien se rend dans la capitale et est autorisé à faire des recherches dans les archives nationales. Très vite, il retrouve le dossier des services secrets américains sur l'interrogatoire de Blaschke qui a été conduit en novembre-décembre 1945. Sans ses dossiers, ni ses radiographies, le nazi se remémore les dents de Hitler, d'Eva Braun et de Bormann. Après comparaison avec les photographies de Besymenski, des points communs sont évidents, mais aussi des différences.
Après investigations, Sognnaes retrouve cinq radiographies de la tête de Hitler, trois en date du 19 septembre 1944 et deux, du 21 octobre 1944. Cette série de clichés a été faite parce que le despote se plaignait de problèmes de sinus. Ces images donnent plus de détails quant aux travaux dentaires réalisés dans sa bouche et ne laissent plus de place au doute. Le professeur venait de trouver des documents objectifs identifiant indiscutablement Adolf Hitler.

Epilogue

Lors du 6ème meeting de l'Association Internationale de la Médecine Légale à Edimbourg, Sognnaes (associé à Strøm) confirme définitivement l'identification de Hitler à partir de ses dents à un panel d'experts internationaux. Les deux hommes publient leurs résultats dans l'article suivant :
Sognnaes R. F. & Ström F., The odontological identification of Adolf Hitler. Definitive documentation by X-Rays, interrogation and autopsy findings, in *Acta Odontologica Scandinavica*, Feb. 1973; 31 (1): 43-69

Fragment de mandibule d'Adolf Hitler (Benecke, 2003, © Benecke)

Les dents d'Adolf Hitler sont exposées dans un musée ukrainien. Peu de renseignements nous sont fournis par cette photo, si ce n'est une atteinte parodontale avec une perte de support osseux relativement conséquente sur le bloc dentaire de gauche, pouvant expliquer la « mauvaise haleine » du personnage. Sur le bloc de droite, on aperçoit une couronne dentaire sur, semble-t-il, une 2ème prémolaire inférieure n°45.

Radiographie du crâne de Hitler (Benecke, octobre 2003, © Benecke)

« Encart » Dr Reidar F. Sognnaes (1911-1984) (Sognnaes, 2006, © Sognnaes; ABFO, 2006)

Reidar est né à Bergen, en Norvège, le 6 novembre 1911. Il découvre l'art dentaire à l'Université d'Oslo, avant de venir aux Etats-Unis en 1938, en tant qu'interne à l'Infirmerie Dentaire Forsyth pour les Enfants de Boston.
Il poursuit son apprentissage à l'Ecole de Rochester de Médecine et de Dentisterie de New York où il obtient une Maîtrise de Sciences en physiologie et un Doctorat universitaire en pathologie en 1941.
Pendant la Seconde Guerre mondiale, il sert comme capitaine dans l'armée de l'air norvégienne.
Après le conflit, il accepte un poste d'enseignant à l'Université d'Harvard. Sognnaes (ABFO, 2006) s'occupe alors du service de pathologie orale et prend la fonction de doyen de l'Ecole dentaire de Harvard de 1952 à 1960.
En 1960, il arrive à UCLA pour y fonder une école dentaire. Il y parvient cette année-là. Il en est le doyen jusqu'à ce qu'il se retire en 1968.

Toutefois, Sognnaes y poursuit ses recherches en tant que professeur d'anatomie et de biologie orale. Il acquiert une renommée internationale dans le secteur de l'identification en odontologie médico-légale.
Il fait figure d'érudit. Il est probablement plus connu pour ses observations relatives aux appareils dentaires de Georges Washington. Le Dr Sognnaes a en effet démontré que le premier président américain ne portait pas d'appareils avec des dents en bois.
Il est aussi crédité de l'identification des restes d'Adolf Hitler et de son comparse, Martin Bormann, à partir également des archives recueillies par les Alliés.
Très tôt, cet éminent chercheur a focalisé sur les pathologies des tissus durs et sur les calcifications dans les systèmes biologiques. Ses recherches l'ont fait entrer dans un cercle très restreint de spécialistes mondiaux. Il a publié plus de 300 articles dans sa vie. Il a été le premier dentiste à être élu membre de l'Académie des Arts et des Sciences. Sognnaes est le premier dentiste également à être devenu membre de l'Institut de Médecine de l'Académie Nationale des Sciences. Il a été membre d'honneur dans de nombreuses sociétés scientifiques internationales et a été notamment le président de l'Institut International pour la Recherche Dentaire, de l'Institut américain de Biologie Orale et de la Société Internationale d'Identification en Odontologie médico-légale. En homme perpétuellement occupé, Reidar a poursuivi son travail jusqu'à ce qu'une crise cardiaque l'emporte le 21 septembre 1984.
Il a concrétisé son rêve d'une école dentaire à UCLA, interlocutrice de premier ordre au sein du Centre des Sciences de la Santé de UCLA.
Il convient de citer également les travaux de recherches du Dr Michel Perrier de l'Institut Universitaire de Médecine Légale en Suisse qui a effectué à partir de films de propagande datés de 1934 et de 1944, où Hitler est vu souriant ou en train de faire un discours, une comparaison entre les images révélées par ces reportages et les archives dentaires du Führer. Aidé d'un équipement cinématographique sophistiqué, l'analyse de ces documents constitue indiscutablement une contribution supplémentaire à l'identification du Chancelier allemand (Perrier, 2000). « Fin encart »

« Encart » Pr Hugo Blaschke (1881-1953) (Bundesarchiv Berlin, 2004, © Bundesarchiv Berlin)



Hugo Blaschke (Schulz, 1989) naît le 14 novembre 1881 à Neustadt en Prusse. Il passe avec succès son examen pour être dentiste aux U.S.A. en 1911. De 1914 à 1918, il participe à la

Première Guerre mondiale en tant que « médecin de campagne ». Il y reçoit la croix du mérite militaire de 2ème classe avec épées, la croix du mérite militaire de 1ère classe et la croix d'honneur pour les combattants.
En 1931, Blaschke entre au Parti ouvrier allemand national-socialiste où il prend le numéro 452 082. Le 1er mars 1931, il entre dans la SA de Röhm. Le 2 mai 1935, il entre dans la SS dirigée par Himmler, en tant que major avec le n°256 882. Le 1er juillet 1935, il se marie. Le 20 avril 1937, il est promu au grade de lieutenant colonel à l'état-major de Himmler. Le 20 avril 1939, il devient colonel au bureau central de la SS. Le 1er janvier 1941, il entre dans la Waffen-SS au rang de colonel et en temps que chef de section au service sanitaire. Le 20 avril 1941, il reçoit une promotion au grade de colonel en chef dans la SS générale à l'état-major du Service général du personnel. Le 30 janvier 1942, il est nommé colonel en chef dans la Waffen-SS au Service sanitaire. Le 25 juin 1943, Hitler lui confère le titre de professeur honoraire. Le 1er octobre 1944, il est promu général de brigade dans la SS générale. Le 9 novembre 1944, il reçoit le grade de major général de la Waffen-SS auprès du médecin du Reich SS et de la Police.
Blaschke (Riaud, 2005) est l'organisateur et le responsable de tout le service dentaire de la SS et de la Police, et le dentiste personnel de Hitler, de Himmler, de Goering, d'Eva Braun et d'autres. Après la guerre, Blaschke est interné en tant que détenu à Nuremberg (Schulz, 1989). Il est condamné à 10 ans d'emprisonnement pour crimes de guerre et crimes contre l'Humanité. Son implication dans l'exploitation de l'or dentaire récupéré dans la bouche des détenus morts dans les camps de concentration est reconnue incontestable. « Fin encart »

Eva Braun (1912-1945)

Idylle avec le Führer

Elle rencontre Adolf Hitler (Feral, 1998) en 1929, alors qu'elle travaille pour le photographe officiel du Parti nazi. Après deux tentatives de suicide, Hitler décide de se rapprocher d'elle en l'emmenant dans sa villa proche de Munich. Elle emménage avec lui au Berghof en 1936. Braun n'apparaît jamais au côté du Führer en public. En 1943, la sœur d'Eva Braun se marie avec un général SS, proche de Heinrich Himmler. Le dictateur se sert de ce prétexte pour faciliter l'accession de sa compagne à des fonctions officielles. En avril 1945, elle rejoint Hitler au Bunker de Berlin. Elle se marie avec lui, le 29 avril 1945. Elle se suicide avec lui le 30 du même mois.

Des doutes subsistent…

Dans le livre de Besymenski, précédemment cité, il y a une photographie d'un bridge issu de la bouche du cadavre n°13, identifié plus tard comme étant celui d'Eva Braun.
Ce travail de prothèse a été identifié par l'assistante de Blaschke et par son mécanicien dentaire. Enfin, le dentiste allemand l'a décrit dans ses notes remises aux autorités américaines fin 1945. Il n'y a aucune raison de douter de ses témoignages bien qu'ils aient tous été recueillis de mémoire et après la mort des principaux protagonistes.
Pourtant, il n'existe aucun document ante-mortem concernant l'état de la bouche d'Eva Braun avant sa mort. Beaucoup d'experts considèrent que la photo de Besymenski est une preuve suffisante de l'identité du cadavre n°13.
Toutefois, beaucoup d'autres ne pensent pas la même chose.
En 1981, lors de l'assemblée de l'Association Internationale d'Identification en Odontologie médico-légale, un expert de renom émet des doutes quant à l'identification d'Eva Braun.

…Strøm et Keiser-Nielsen s'interrogent

Aussitôt, les Drs Ferdinand Strøm et Søren Keiser-Nielsen (Keiser-Nielsen, 1992) décident de reconsidérer la question. Ils se rappellent la photo dans l'édition anglaise du livre qui présentait non seulement le bridge en question et à droite de celui-ci, le rapport d'autopsie russe qui décrivait : *« une pièce de métal jaune (or) de forme irrégulière mesurant 6 cm x 3 cm (sûrement un plombage). »*
Apparemment, personne ne s'était attardé sur ce plombage. Les deux hommes décident donc de l'étudier attentivement et de le considérer comme une pièce à conviction à part entière.
Après étude de la photo, ils sont persuadés d'être en présence d'une obturation en or. En comparant sa taille à celle du bridge, il est très vite évident que la dent concernée est une prémolaire supérieure posée sur le bord d'un petit bassin, la surface occlusale face à l'objectif. Une question s'est très vite posée à eux.

Le rapport du prothésiste dentaire

Sans éléments ante-mortem, sur quelle description dentaire doivent-ils s'appuyer ? Sans équivoque possible, celle d'Echtmann s'est imposée d'elle-même. Lors de sa captivité, le mécanicien dentaire a fourni aux autorités soviétiques, une déclaration extrêmement descriptive avec des schémas joints.
Les deux hommes sont immédiatement fascinés par ce rapport. Son croquis du côté gauche montre que la première molaire est absente et que la seconde molaire a été taillée en cône en vue de la pose d'une couronne en or. La prothèse a bien été fabriquée avec un élément jumelé pour combler l'édentement, mais n'a jamais pu être mise en place. Pour éviter un mouvement de bascule indiscutable à la mastication, une attache sur la dent antérieure à l'édentement avait été préparée. Echtmann (Keiser-Nielsen, 1992) l'a représente également sur son croquis. Ce bridge ne devait pas être scellé avant le 19 avril 1945, mais Blaschke ayant dû quitter Berlin précipitamment, n'a pas pu le faire. Les Russes ont retrouvé cette prothèse lorsqu'ils ont fouillé la clinique des urgences dentaires située dans le sous-sol de la Chancellerie du Reich, où Blaschke travaillait.
Sur le second dessin, la seconde prémolaire gauche présente une incrustation sur la face masticatrice signalant l'existence d'une obturation orientée vers l'espace vide. D'ailleurs, le prothésiste allemand précise à côté de la flèche insistant sur cette présence : *« Flèche I montre le plombage en or pour le bridge posé chez Mlle Braun début avril 1945, par le Pr Blaschke, que j'ai fabriqué. »*
Les autres éléments du dossier ne décrivaient pas d'autre cavité sur les prémolaires restantes.

Etude comparative

Les deux experts souhaitent alors réaliser une expérience. Avec des dents naturelles (une première molaire inférieure droite et une seconde prémolaire inférieure droite), ils reproduisent le bridge en sectionnant leurs racines et en limant les faces linguales. Les deux dents sont solidarisées par de la cire simulant un double pont. Le résultat obtenu est à une taille similaire de celle de l'original. Ensuite, ils utilisent une autre seconde prémolaire dans laquelle ils réalisent une cavité obturée avec de la cire. Dans cette cire, ils creusent une entaille destinée à l'attache du bridge. Puis, ce matériau est retiré et placé à côté du bridge face triturante tournée vers un objectif photo. Après examen de la photo et comparaison avec celle fournie par Besymenski, il en a résulté que les tailles étaient très proches. L'identification d'Eva Braun était corroborée.

Dessin d'Etchmann du côté gauche des dents d'Eva Braun (Keiser-Nielsen, 1992)

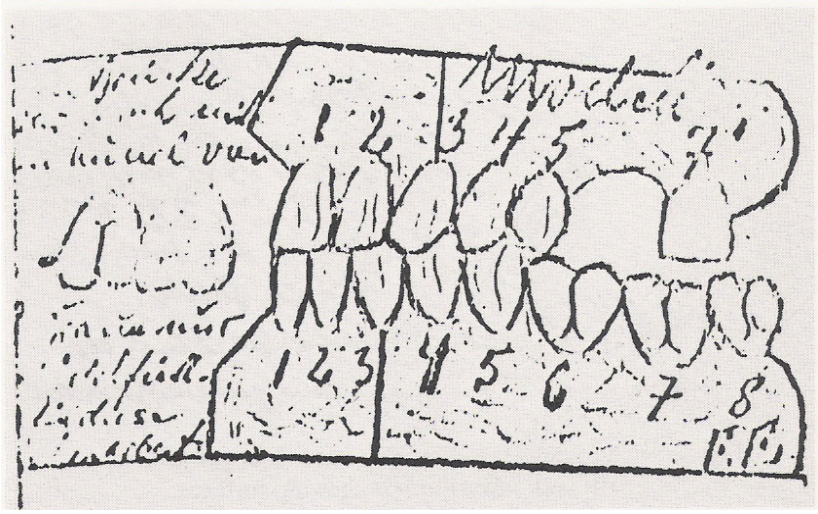

Croquis réalisé par Etchmann de l'arcade supérieure d'Eva Braun (les dents sont vues par leurs faces triturantes) (Keiser-Nielsen, 1992)

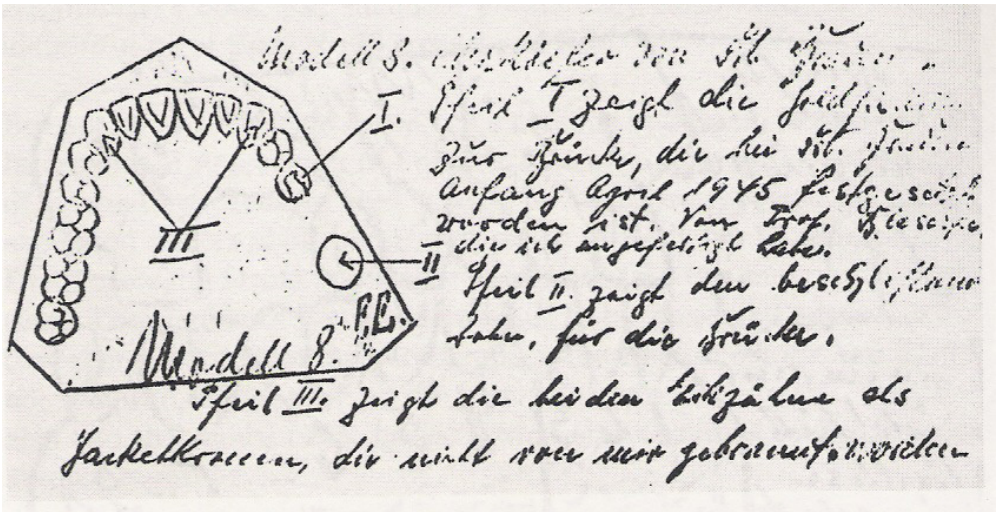

Conclusion :

Le 30 avril 1945, Hitler et Eva Braun se donnent la mort. Malgré les autorités soviétiques qui cherchent à dissimuler leurs décès et laissent planer un doute quant à leurs disparitions, le voile du mystère est définitivement levé par deux dentistes en 1973, pour le dictateur et en 1981, pour sa compagne.
De ce fait, le travail accompli par le Pr Sognnaes et le Dr Strøm est salué unanimement par la critique internationale.

Bibliographie :

American Board of Forensic Odontology, *Diplomates Reference Manual*, 2006.
Benecke Mark, *Hitler's skull and teeth*, www.benecke.com, 2003, pp. 1-3.
Benecke Mark, *Mein dentures: the hunt of Hitler's teeth*, in *Bizarre Magazine*, October 2003; 78: 51-53.
Bundesarchiv Berlin, Berlin, Allemagne, 2004

Feral Thierry, *Le national-socialisme, vocabulaire et chronologie*, L'Harmattan (éd.), Collection Allemagne d'hier et d'aujourd'hui, Paris, 1998
Keiser-Nielsen Søren, *Teeth that told*, University Press, Odense, 1992.
Kirchhoff Wolfgang *(Hrsg)*, *Zahnmedizin und Faschismus*, Verlag Arbeiterbewegung und Gesellschaftswissenschaft, Marburg, 1987.
Lamendin Henri, *Anecdodontes*, Aventis (éd.), 2002.
Perrier Michel, Identification of A. Hitler from cinemato-graphic documents, in *Proceedings of the European IOFOS Millenium Meeting*, Leuven University Press, Leuven, 2000, pp. 149-151
Riaud Xavier, *Les dentistes allemands sous le III*ème *Reich*, L'Harmattan (éd.), Collection Allemagne d'hier et d'aujourd'hui, Paris, 2005.
Riaud Xavier, *Les dentistes, détectives de l'Histoire*, L'Harmattan (éd.), Collection Médecine à travers les siècles, Paris, 2007.
Schulz Wilhelm, *Zur Organisation und Durchführung der zahnmedizinischen Versorgung durch die Waffen-SS in den Konzentrationslagern während der Zeit des Nationalsozialismus*, Bonn, 1989, Dissertation.
Sognnaes Reidun, Half Moon Bay, CA, USA, 2006
Sognnaes R. F. & Strøm F., The odontological identification of Adolf Hitler. Definitive documentation by X-Rays, interrogation and autopsy findings, in *Acta Odont. Scand.*, Feb. 1973; 31 (1): 43-69
Stephenson David, Discovering the truth, the whole tooth about Hitler's death, in *Daily Express*, Londres, 29 juin 2003, pp. 54-55.